

بررسی بروز آبسه کبدی در گاوهای شیرده و خشک هلستاین و تأثیر آن بر برخی فراسنجه‌های خونی و بافت‌شناسی یاخته‌های کبد

شهرزاد جوعاسمی^۱، حمید امانلو^{۲*}، مهدی دهقان بنادکی^۳ و T.G. Nagaraja^۴

۱ و ۲. دانشجوی دکتری و استاد، دانشکده کشاورزی، دانشگاه زنجان، زنجان، ایران

۳. استاد، پردیس کشاورزی و منابع طبیعی دانشگاه تهران، کرج

۴. استاد میکروبیولوژی، گروه پزشکی تشخیصی / پاتوبیولوژی، دانشگاه ایالتی کانزاس، منهتن، KS، ایالات متحده

(تاریخ دریافت: ۱۳۹۶/۵/۱۱ - تاریخ پذیرش: ۱۳۹۶/۱۰/۶)

چکیده

هدف از این پژوهش بررسی بروز آبسه کبدی در گاوهای شیری هلستاین و تأثیر آن بر برخی فراسنجه‌های خونی و بافت‌شناسی یاخته‌های کبدی بود. کبد ۵۷۷ رأس گاو شیرده و خشک در زمان کشتار در دو کشتارگاه در ایران برای تشخیص آبسه کبدی بررسی شدند. خون‌گیری از گاوها در زمان نزدیک به کشتار انجام شد. ۶۰ رأس گاو سالم یعنی به شمار گاوهای دارای آبسه کبدی، (که هیچ نوع مشکل از لحاظ کالبدگشایی و بازمینی امعاء و احشاء نداشتند) برابر با گله و شمار زایش به‌عنوان گروه شاهد در نظر گرفته شدند. بی‌درنگ پس از کشتار، کبد گاوها به چهار گروه کبد بدون آبسه امتیاز 0، کبد با یک یا دو آبسه کوچک یا آسیب بافتی امتیاز A-، کبد با یک یا دو آبسه به‌خوبی تشکیل شده امتیاز A و کبد با یک یا چند آبسه باز بزرگ، با یا بدون چسبندگی امتیاز A+ طبقه‌بندی شدند. بررسی کشتارگاهی نشان داد، ۱۰/۴ (۶۰ رأس) درصد از گاوها آبسه کبدی داشتند (۲۵، ۳۱/۷ و ۴۳/۳ درصد به ترتیب برای A-، A و A+). داده‌های به‌دست‌آمده از بررسی‌های بافت‌شناختی نشان داد، کبدهای آبسه دار در مقایسه با کبد گاوهای سالم، یاخته‌های هیاتوسیت نزدیک به سینوزوئیدها تغییر شکل یافته و بافت مرده (نکروزه) شده داشتند و شمار یاخته‌های کاپفر در کبدهای درگیر آبسه افزایش یافته بودند. غلظت آنزیم‌های کبدی اسپاراتات آمینوترانسفراز (AST)، آلانین آمینوترانسفراز (ALT) و گاما گلوتامیل ترانسفراز (GGT) در سرم خون گاوهای دارای آبسه کبدی با امتیاز (اسکور) های A-، A و A+ در مقایسه با گاوهای سالم بالاتر بودند ($P \leq 0/01$)؛ درحالی‌که غلظت آنزیم کراتین کیناز (CK) در گاوهای درگیر آبسه کمتر از گروه سالم بود ($P \leq 0/01$). گاوهای دارای آبسه کبدی با اسکورهای A-، A و A+ غلظت‌های پایین‌تری از آلبومین و کلسترول سرم در مقایسه با گاوهای سالم داشتند ($P \leq 0/01$). نتایج این پژوهش نشان داد، غلظت بالاتر آنزیم‌های کبدی و غلظت پایین آلبومین و کلسترول سرم خون در گاوهای مبتلا به آبسه کبدی ممکن است در نتیجه تخریب یاخته‌های کبدی و التهاب باشد. در مجموع نتیجه‌گیری می‌شود که، برخی فراسنجه‌های خونی می‌توانند به‌عنوان شاخصی برای بررسی وضعیت آبسه کبدی استفاده شوند.

واژه‌های کلیدی: آبسه کبدی، آنزیم‌های کبدی، بافت‌شناسی، گاوهای شیری.

Investigation of the occurrence of liver abscesses in lactating and dry Holstein cows and its effect on some blood parameters and histology of hepatocytes

Shahrzad Joz-Ghasemi¹, Hamid Amanlou^{2*}, Mehdi Dehghan Banadaki³ and T. G. Nagaraja⁴

1, 2. Ph. D. Candidate and Professor, Faculty of Agriculture, University of Zanjan, Zanjan, Iran

3. Professor, University College of Agriculture & Natural Resources, University of Tehran, Karaj, Iran

4. Professor, University Distinguished Professor of Microbiology Department of Diagnostic Medicine/Pathobiology, Kansas State University, Manhattan, KS, United States

(Received: Aug. 2, 2017 - Accepted: Dec. 27, 2017)

ABSTRACT

The aim of the present study was to evaluate the incidence of liver abscess in lactating and dry Holstein cows and its effect on some blood parameters and histology of hepatocytes. The liver of 577 lactating and dry Holstein cows at the time of slaughter in two abattoirs in Iran were examined. Blood collection from cows was carried out at the time of slaughter. Sixty healthy cows, i.e., the same number of cows with liver abscesses (which had no problem in terms of autopsy and splanchnic checking), were considered as control group according to herd and number of gestation. Immediately after slaughter, the livers of the cows was divided into 4 groups of liver without abscess score 0, liver with one or two small abscesses or scars; score A+, liver with two to four well-organized abscesses; score A, and liver with one or more large open abscesses, with or without adhesions; score A-. The slaughterhouse survey showed that, 10.4% (60 cows) had liver abscesses (25, 31.7 and 43.3 % for A-, A and A+). Data from histological studies showed that in livers with abscesses in compare to healthy livers, natural form of hepatocytes close to sinusoids in liver with abscesses had changed, parts of the affected tissue showed necrosis and the numbers of Kupffer cells were increased. The concentration of aspartate aminotransferase (AST), alanine aminotransferase (ALT), and gamma glutamyltransferase (GGT) in the blood serum of cattle with liver abscesses with A, A and A + scores were higher than that of healthy cows ($P \leq 0.01$), while the concentration of creatine kinase (CK) in the cows affected by the abscess was lower than the healthy group ($P \leq 0.01$). Cows with liver abscesses with scores A-, A and A+ had lower concentrations of albumin and serum cholesterol than healthy cows ($P \leq 0.01$). The results of this study showed that the higher concentrations of liver enzymes and low blood concentrations of albumin and cholesterol in cows with liver abscesses may be due to the destruction of liver cells and inflammation. In conclusion, some blood parameters can be used as an indicator for assessing the status of liver abscess.

Keywords: Histological studies, liver abscesses, lactating cows, liver enzymes.

* Corresponding author E-mail: amanlou@znu.ac.ir

مقدمه

آبسه‌های کبدی، کپسول‌های پر از چرک با قطرهای متفاوت هستند، اندازه‌های آن‌ها از اندازه‌های خیلی کوچک تا ۱۵ سانتی‌متر دامنه دارد (Nagaraja *et al.*, 2007). آبسه‌های کبدی یکی از پیامدهای اسیدوزیس است که به‌طور عمده در کشتارگاه تشخیص داده می‌شود (Nagaraja & Chengappa, 1998). پژوهشگران بسیاری گیاهان (فلور) میکروبی (شامل هوازی و غیر هوازی) موجود در آبسه‌های کبدی گاو را ارزیابی کرده‌اند و اغلب پژوهش‌ها گزارش کردند که فوزوباکتریوم نکروفوروم^۱ باکتری غالب و عامل اولیه^۲ تشکیل آبسه است و آرکانوباکتریوم پیوژنز^۳ دومین بیمارگر (پاتوژن) شایع جداشده از آبسه‌های کبدی است (Nagaraja & Chengappa, 1998; Lechtenberg *et al.*, 1988). فوزوباکتریوم نکروفوروم یک میکروفلور طبیعی ساکن در لوله گوارش حیوانات و انسان است (Nagaraja & Lechtenberg, 2007) و جمعیت آن در شکمبه تحت تأثیر جیره تغییر می‌کند. لاکتات بستره (سوبسترای) اصلی برای فوزوباکتریوم نکروفوروم است. به‌احتمال افزایش جمعیت آن‌ها در گاوهای تغذیه‌شده با جیره‌های پر غلات به دلیل افزایش فراهمی لاکتات در شکمبه است. فوزوباکتریوم نکروفوروم از دیواره شکمبه مبتلا به پاراکراتوزیس و تورم دیواره شکمبه نیز جدا شده است؛ درحالی‌که در بافت پوششی (اپیتلیوم) شکمبه‌ای سالم کمتر دیده شده است (Kanoe *et al.*, 1978). آبسه‌های کبدی، کانون ثانویه عفونت فوزوباکتریوم نکروفورومی پس از دیواره شکمبه هستند. تورم دیواره شکمبه‌ای^۳ ناشی از اسید و آسیب به سطح محافظ می‌تواند در نتیجه تغییر ناگهانی به جیره‌های پرانرژی و دیگر بی‌احتیاطی‌های تغذیه‌ای مانند تغییر در الگوی خوراک دادن، گرسنه ماندن بیش‌ازحد گاو، خوراندن جیره‌های ناخوش خوراک و خوراندن میزان بسیار کم مواد خشبی باشد (Elam, 1976). در حقیقت آسیب‌ها در دیواره شکمبه به دنبال اسیدوزیس لاکتیکی، یکی از علل اصلی شکل‌گیری آبسه‌های کبدی گاوها به‌شمار می‌آید

(Nagaraja & Lechtenberg, 2007). آبسه‌های کبدی با نفوذ باکتریوم‌ها از عرض بافت پوششی آسیب‌دیده شکمبه‌ای ایجاد می‌شوند. جریان خون سیاهرگی باکتریوم‌ها را به کبد حمل می‌کند و منجر به ایجاد عفونت جدید می‌شود که در نهایت درون آبسه‌ها محصور می‌شوند. در یک بررسی کشتارگاهی روی گاوهای هلشتاین، بروز ۳۲ درصدی آبسه کبدی گزارش شد که نزدیک به ۵۷ درصد از آن‌ها جزء آبسه‌های شدید طبقه‌بندی شدند. افزون بر آن، آسیب‌های شدید و زخم‌های شکمبه‌ای در ۱۰ درصد از گاوها مشاهده شدند و ۱۰ درصد از گاوها پرزهای شکمبه‌ای کوتاه یا لخت‌شده داشتند (Rezac *et al.*, 2014). اگرچه به‌طور عمده بافت پوششی شکمبه می‌تواند به‌طور بسیار سریع پس از بروز اسیدوزیس بهبود یابد، اما ناهنجاری‌های ثانویه مانند آبسه‌های کبدی که به خاطر نفوذ باکتری هستند، ممکن است به‌طور پیوسته و طولانی‌تر حضور داشته باشند.

درصد، علل و پیامدهای بروز آبسه‌های کبدی به‌طور گسترده در گاوهای گوشتی بررسی شده است (Lechtenberg & Nagaraja, 1991; Nagaraja & Chengappa, 1998; Nagaraja & Lechtenberg, 2007). برخی پژوهشگران در نتایج بررسی‌های خود گزارش کردند که گاوهای با آبسه کبدی خوراک مصرفی، افزایش وزن، بازده خوراک و درصد لاشه پایین‌تری در مقایسه با گاوهای گوشتی سالم داشتند (Nagaraja & Chengappa, 1998; Radostits *et al.*, 2007; McKeith *et al.*, 2012) که می‌تواند تأثیر عمده‌ای بر اقتصاد صنعت پروراندی داشته باشد.

در دهه‌های اخیر انتخاب ژنتیکی برای گاوهای پر تولید منجر به افزایش سطح غلات با قابلیت بالای تجزیه‌پذیری نشاسته در جیره گاوهای شیری برای تأمین انرژی برای افزایش تولید شیر شده است. اسیدوزیس در شرایط حاد شکمبه‌ای، یکی از مهم‌ترین پیامدهای افزایش سهم غلات در جیره‌های گاو شیری است؛ به‌رغم اینکه پژوهش‌های بسیاری، تأثیر سطوح متفاوت علوفه (Zebeli *et al.*, 2007; Yang & Beauchemin, 2009; Jiang *et al.*, 2010), نشانسته (Lechartier & Peyraud, 2010), خوراندن مخمر (Dias *et al.*, 2017) و درصد جیره‌های فیبر ناشی از شوینده خنثی و فیبر مؤثر فیزیکی

1. *Fusobacterium necrophorum*
2. *Arcanobacterium pyogenes*
3. Rumenitis

SZASZ؛ Bergmeyer *et al.*, 1974)، آلانین آمینوترانسفراز (LT)؛ روش فدراسیون بین‌المللی شیمی بالینی؛ Bergmeyer *et al.*, 1986b)، آلبومین (روش سبز بروموکرول در pH اسیدی^۲؛ Johnson *et al.*, 1999)، کلسترول (روش کلسترول اکسیداز-فنل ۴-آمینوانتی پیرین پراکسیداز^۳؛ Deeg & Ziegenhorn, 1983)، کراتین کیناز (CK)؛ روش DGKC؛ Lorenztz *et al.*, 1995) و کل پروتئین (روش بیورات^۴؛ Thomas, 1998) با استفاده از کیت‌های تجاری تجزیه و تحلیل شدند (پارس آزمون، تهران، ایران). غلظت آنزیم‌های ALT، AST، GGT، CK و همچنین غلظت کلسترول و آلبومین با دستگاه اتونالایزر (BT3000) ساخت کمپانی Biotechnica ساخت کشور ایتالیا تعیین شدند.

پس از کشتار، نمونه‌های کبدها به صورت مکعب‌هایی به اندازه ۱ سانتی‌متری تهیه شدند و در ظرف‌های نمونه‌برداری حاوی محلول پارافین ۱۰ درصد تا پایان دوره گردآوری داده برای بررسی‌های بافت‌شناسی قرار داده شدند و به آزمایشگاه ارسال شدند. پس از آماده‌سازی و تهیه مقطع، با رنگ‌آمیزی هماتوکسیلین-ئوزین^۵ ارزیابی نمونه‌های کبدی با میکروسکوپ نوری صورت گرفت.

تجزیه آماری

همه تجزیه‌ها با نرم‌افزار آماری SAS انجام شد (version 9.4; SAS Institute Inc., Cary, NC). پیش از تجزیه و تحلیل داده‌ها، همه داده‌ها برای نرمال کردن و یکنواختی واریانس‌ها ارزیابی شدند. گاوها بر پایه شمار زایش (یک‌بار زایش در برابر چند بار زایش) بلوک‌بندی شدند. مدل آماری برای غلظت فراسنجه‌های خونی (پروتئین کل، آلبومین، کلسترول، ALT، AST، GGT و CK) شامل اثر ثابت وضعیت کبدی (0، A-، A و A+) به‌عنوان تیمارهای آزمایشی، شمار زایش و اثر متقابل وضعیت کبدی در شکم زایش بود. گله به‌عنوان اثر تصادفی وارد مدل شد. داده‌ها

(Beauchemin *et al.*, 2003; Plaizier *et al.*, 2014) را روی بروز اسیدوزیس در گاوهای شیری ارزیابی کرده‌اند، اما پژوهش‌های محدودی روی علل، درصد و نتایج بروز آبسه‌های کبدی به‌عنوان یکی از پیامدهای مهم اسیدوزیس در گاوهای شیری انجام شده است، بنابر این پژوهش برای بررسی درصد بروز آبسه کبدی در گله‌های گاو شیری ایران و تأثیر آن بر آنزیم‌های کبدی و غلظت آلبومین و کلسترول انجام شد.

مواد و روش‌ها

در مجموع شمار ۵۷۷ رأس گاو شیرده و خشک هلشتاین که در گله‌های اطراف تهران و قم پرورش داده شده بودند و در کشتارگاه‌های قم و رباط کریم از دی تا اسفند ۹۴ کشتار شدند، از لحاظ وجود یا نبود آبسه کبدی ارزیابی شدند. در زمان ورود به کشتارگاه نام گله و شمار زایش برای هر گاو ثبت شد.

پس از کشتار و باز شدن لاشه، کبدهای با آبسه با روش Brown *et al.* (1975) امتیاز داده شدند؛ به‌طوری‌که کبدهای بدون آبسه امتیاز 0، کبد با یک یا دو آبسه کوچک یا آسیب بافتی امتیاز A-، کبد با یک یا دو آبسه به‌خوبی تشکیل‌شده امتیاز A و کبد با یک یا چند آبسه باز بزرگ، با یا بدون چسبندگی امتیاز A+ گرفتند. همزمان با تشخیص گاوهای مبتلا به آبسه، ۶۰ رأس گاو سالم مطابق با گله و شمار زایش به‌عنوان گروه شاهد در نظر گرفته شدند.

از همه ۵۷۷ رأس گاو، نمونه‌های خون (۱۰ میلی‌لیتر) پیش از زمان کشتار از ورید وداج با استفاده از لوله‌های تحت خلأ بدون مواد ضد انعقاد (Vacumed®) (no additive, FL medical, Italy) گرفته شدند. نمونه‌های سرم خون ۶۰ رأس گاو آبسه دار و ۶۰ رأس گاو سالم پس از سانتریفیوژ در ۲۰۰۰ دور برای ۱۵ دقیقه تهیه شد و در دمای ۲۰- درجه سلسیوس برای انجام تجزیه‌های بعدی ذخیره شد. نمونه‌های سرم برای تعیین آسپاراتات آمینو ترانس فراز (AST)؛ روش فدراسیون بین‌المللی شیمی بالینی^۱؛ Bergmeyer *et al.*, 1986a)، گاما- گلوتامیل ترانس پپتیداز (GGT)؛ روش

2. Bromocresol green method at acidic pH
3. Cholesterol oxidase-phenol 4- aminoantipyrine peroxidase method
4. Biuret method
5. Hematoxylin and Eosin

1. International Federation of Clinical Chemistry method (IFCC)

از آبسه کبدی داشتند. گاوهای شیری در خطر توسعه اسیدوزیس شکمبه‌ای به علت تغییر سریع از جیره کم غلات به پر غلات (برای مثال از جیره آبستنی به شیرده) و همچنین مقادیر زیاد ماده خشک مصرفی در جیره‌های پرانرژی که به گاوهای پر تولید خوراند می‌شوند، هستند. آبسه کبدی اغلب به دنبال اسیدوزیس شکمبه‌ای رخ می‌دهد درست هنگامی که بافت پوششی شکمبه با غلظت‌های بالای اسیدهای آلی و pH پایین آسیب‌دیده است (Rezac *et al.*, 2014). پژوهش‌های پیشین بروز بسیار متغیری از آبسه‌های کبدی را گزارش کرده‌اند (۱ تا ۸۰ درصد)، در حالی که این شاخص در سال‌های اخیر بین ۱۰ تا ۲۰ درصد گزارش شده است (Brown & Lawrence, 2010; Rezac *et al.*, 2014). بروز ۱۰/۴ درصدی در این پژوهش، در مقایسه با درصدهای گزارش شده توسط McKeith *et al.* (2012) (۴/۸ درصد) و Mashhadi *et al.* (2005) (۴/۷ درصد) بالاتر بود؛ در حالی که درصد بروز آبسه‌های کبدی توسط Rezac *et al.* (2014) و Nagaraja *et al.* (1996) به ترتیب ۳۲/۲ و ۲۳/۲ درصد گزارش شده بود. درصدهای بروز متناقض آبسه کبدی در بین پژوهش‌ها ممکن است در نتیجه تفاوت در بارها و نوع خوراک‌دهی، نسبت علوفه به کنسانتره، نوع مواد خشبی، نوع غلات، دوره شیردهی، نوع گاو (پروری یا شیرده)، مرحله پرورش (به‌عنوان مثال تلیسه پیش از زایش در مقایسه با گاو شکم اول)، منطقه جغرافیایی و فصل باشد (Nagaraja *et al.*, 1996; Reinhardt & Hubert, 2015).

به صورت طرح بلوک‌های کامل تصادفی با استفاده از روش PROC GLIMMIX با نرم‌افزار تجزیه و تحلیل شدند. مدل مورد استفاده عبارت بود از:

$$Y_{ij} = \mu + T_i + B_j + TB_{ij} + e_{ij}$$

که Y_{ij} = غلظت سرمی پروتئین کل، آلبومین، کلاسترول، AST، ALT، GGT و CK، μ = میانگین کل، T_i = اثر تیمار، B_j = اثر بلوک، TB_{ij} = اثر متقابل تیمار در بلوک و e_{ij} = اشتباه‌ها تصادفی بود. داده‌ها به صورت میانگین حداقل مربعات (LSM) گزارش شدند و سطح معنی‌داری در کمتر از ۰/۰۵ و گرایش به معنی‌داری در سطح احتمال بزرگ‌تر از ۰/۰۵ و کوچک‌تر و برابر ۰/۱ مشخص شد. در صورتی که آزمون F اثر ثابت و اثر متقابل آن‌ها معنی‌دار بود، LSM با دستور آزمون توکی برای مقایسه میانگین، تجزیه شد.

نتایج و بحث

بررسی‌های کشتارگاهی در این پژوهش نشان داد، از ۵۷۷ رأس گاو شیرده و خشک هلشتاین، ۱۰/۴ درصد (۶۰ رأس) آبسه کبدی داشتند (جدول ۱). گاوهای مبتلا به آبسه کبدی اسکورهای متفاوتی از آبسه را نشان دادند، به طوری که ۲۵، ۳۱/۷ و ۴۳/۳ درصد آبسه‌ها به ترتیب اسکورهای A-، A و A+ را دریافت کردند (جدول‌های ۱ و ۲). بروز کل آبسه کبدی و درصد اسکورهای طبقه‌بندی آبسه‌های کبدی بین گاوهای یک‌بار زایش و چند بار زایش متفاوت نبود (جدول ۳؛ $P > 0/05$)، اما در مجموع، گاوهای یک‌بار زایش کرده به طور عددی، درصد بالاتری

جدول ۱. فراوانی و شدت آبسه کبدی در گاوهای شیرده و خشک هلشتاین

Table 1. Prevalence and severity of liver abscesses in lactating and dry Holstein cows

Holstein dairy cows	Scores of liver abscesses ¹			Total cows with liver abscesses	Total cows
	0 (without abscesses)	A-	A		
No. of cows	517	15	19	26	60
Percent (%)	89.6	2.6	3.3	4.5	10.4

۱) 0: کبد بدون آبسه (کبد سالم)، A-: کبد با یک یا دو آبسه کوچک یا آسیب بافتی، A: کبد با یک یا دو آبسه به‌خوبی تشکیل شده و A+: کبد با یک یا چند آبسه باز بزرگ، با یا بدون چسبندگی (Brown *et al.*, 1975).

۱) 0, liver without abscesses (healthy liver); Liver scores: A-, one or two small abscesses or scars; A, two to four well-organized abscesses; A+, one or more large open abscesses, with or without adhesions (Brown *et al.*, 1975).

جدول ۲. درصد فراوانی امتیازهای مختلف آبسه در بین گاوهای دارای آبسه کبدی

Table 2. Prevalence of different scores of liver abscesses among cows with liver abscesses

Dairy cows with liver abscesses	Scores of liver abscesses ¹			Total
	A-	A	A+	
No. of cows	15	19	26	60
Percent (%)	25	31.7	43.3	100

۱) اسکور کبدی: A-: کبد با یک یا دو آبسه کوچک یا آسیب بافتی، A: کبد با یک یا دو آبسه به‌خوبی تشکیل شده و A+: کبد با یک یا چند آبسه باز بزرگ، با یا بدون چسبندگی (Brown *et al.*, 1975).

۱) Liver scores: A-, one or two small abscesses or scars; A, two to four well-organized abscesses; A+, one or more large open abscesses, with or without adhesions (Brown *et al.*, 1975).

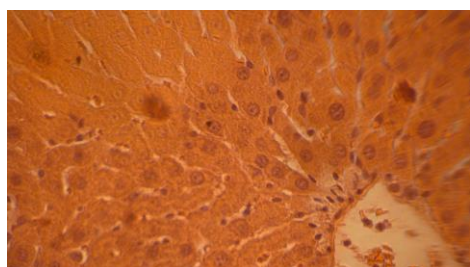
جدول ۳. درصد بروز آبسه کبدی در گاوهای شکم اول و گاوهای چند بار زایش کرده و بروز اسکوره‌های آبسه کبدی بین گاوهای زایش اول و چند بار زایش کرده مبتلا به آبسه

Table 3. The incidence percentages of liver abscesses in primiparous and multiparous cows and prevalence of liver abscesses scores among primiparous and multiparous cows

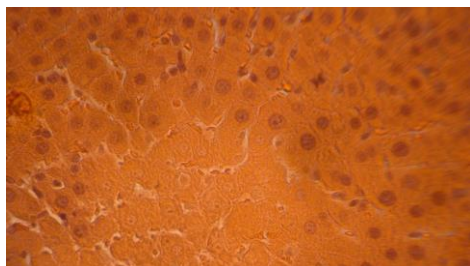
	Primiparous (ratio)%	Multiparous (ratio)%	P-value
Without abscesses	(4/12)33.3	(56/108)51.9	-
With abscesses	(8/12)66.67	(52/108)48.1	0.23
Scores of liver abscesses ¹			
A-	(1/8) 12.5	(14/52)26.92	0.39
A	(4/8)50	(15/52) 28.85	0.24
A+	(3/8) 37.5	(23/52) 44.23	0.7

۱) اسکور کبدی: A-: کبد با یک یا دو آبسه کوچک یا آسیب بافتی، A: کبد با یک یا دو آبسه به‌خوبی تشکیل شده و A+: کبد با یک یا چند آبسه باز بزرگ، با یا بدون چسبندگی (Brown *et al.*, 1975).

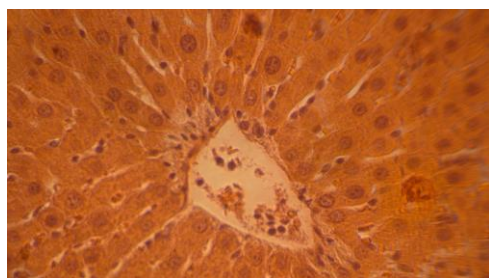
1) Liver scores: A-, one or two small abscesses or scars; A, two to four well-organized abscesses; A+, one or more large open abscesses, with or without adhesions (Brown *et al.*, 1975).



شکل ۱. تورم یاخته‌های هپاتوسیت نزدیک سینوزوئیدها
Figure 1. Inflation of hepatocytes close to sinusoids



شکل ۲. بافت مردگی قسمت‌هایی از بافت مبتلا به آبسه کبدی و افزایش شمار یاخته‌های ماکروفاژ (کاپفر) برای مبارزه با عامل‌های خارجی در آبسه کبدی
Figure 2. Necrosis of the liver parenchyma adjacent to an abscesses and increase the number of macrophages (Kupffer)



شکل ۳. افزایش چشمگیر یاخته‌های لنفوسیت در اطراف سینوزوئیدها، تورم یاخته‌های هپاتوسیت اطراف سینوزوئیدهای کبدی
Figure 3. Dramatic increase of lymphocytes and inflammation of the hepatocytes around the sinusoids

از نظر بافت‌شناسی، آبسه‌ها پیوگرانولوماتوس^۱ هستند؛ یک فرآیند التهابی که در آن یاخته‌های چند هسته‌ای^۲ به یک ناحیه با التهاب مزمن که توسط تجمع یاخته‌های تک‌هسته‌ای، درشت‌خوار (ماکروفاژ)ها، لنفوسیت‌ها و به‌احتمال یاخته‌های پلازما مشخص می‌شود، نفوذ می‌کنند. آبسه توسط یک لایه کپسولی متشکل از فیبروسیت، کلاژن، الیاف الاستیک احاطه شده است (Lechtenberg *et al.*, 1988).

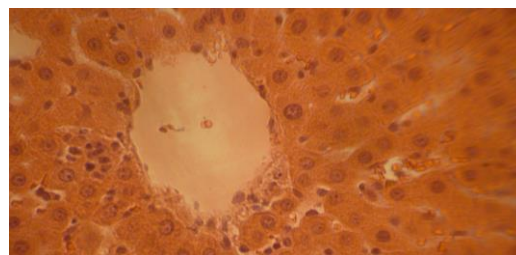
در این پژوهش، بررسی‌های بافت‌شناختی نشان داد، کبدهای آبسه‌دار در مقایسه با کبد گاوهای سالم، یاخته‌های هپاتوسیت نزدیک به سینوزوئیدها تغییر شکل یافته و بافت مرده (نکروزه) شده داشتند و شمار یاخته‌های کاپفر در کبدهای درگیر آبسه افزایش یافته بودند. افزون بر آن لنفوسیت‌های تک‌هسته‌ای در اطراف سینوزوئیدها در کبدهای درگیر آبسه کبدی نیز افزایش یافت (شکل‌های ۱، ۲، ۳ و ۴). این در حالی است که با افزایش اسکور آبسه کبدی از A- به A+ درصد یاخته‌های بافت مرده و تخریب‌شده کبدی بیشتر بود (شکل‌های ۵، ۶ و ۷).

مشاهده‌های بافت‌شناسی این پژوهش، هم‌راستا با مشاهده‌های گزارش شده توسط Lechtenberg *et al.* (1988) و (2014) Abdelaal *et al.* بودند که تغییر در شکل یاخته‌های کبدی، بافت مرده شده و افزایش یاخته‌های کاپفر را گزارش کردند.

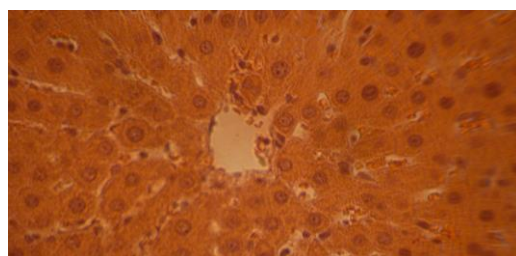
1. Pyogranulomatous
2. Polymorphonuclear

غلظت شاخص‌های پروتئین و کلسترول در جدول ۴ ارائه شده است. اگرچه غلظت کل پروتئین و گلوبولین سرم تحت تأثیر وضعیت کبد قرار نگرفت، اما گاوها با اسکور کبدی A و A+ تمایل به داشتن غلظت‌های بالاتری از گلوبولین در مقایسه با گاوهای بدون آبسه کبدی و یا با اسکور آبسه کبدی A- داشتند ($P=0/1$). غلظت آلبومین بین گاوهای بدون آبسه کبدی و اسکورهای آبسه کبدی A- متفاوت نبود؛ درحالی‌که گاوها با اسکور کبدی A و A+ غلظت‌های پایین‌تری از آلبومین در مقایسه با گاوهای سالم داشتند ($P\leq 0/01$). غلظت سرمی کلسترول در گاوهای سالم در مقایسه با گاوهای A-، A و A+ بالاتر بود ($P\leq 0/01$). هیپوآلبومینیا نمایانگر ویژگی مشترک از بیماری‌های مزمن کبدی است، گرایش به افزایش غلظت گلوبولین سرم در گاوها با وضعیت کبدی متوسط و شدید همراه با یک کاهش در غلظت آلبومین سرم، ممکن است نشان‌دهنده التهاب بیشتر کبدی و نقص در عملکرد کبد برای ساخت (سنتز) پروتئین در مقایسه با گاوهای سالم باشد. افزون بر آن (Mojabi 2000) در نتایج بررسی‌های خود گزارش کرد، نارسایی و آسیب‌های کبدی منجر به کاهش توانایی یاخته‌های پارانشیمی برای ساخت کلسترول می‌شود که با کاهش در غلظت کلسترول خون همراه است. این امر کاهش در غلظت کلسترول در گاوها با اسکور کبدی A-، A و A+ در مقایسه با گاوهای سالم را در این پژوهش حمایت می‌کند.

غلظت سرمی آنزیم‌های ALT، AST، GGT و CK در جدول ۵ ارائه شده است. غلظت‌های ALT، AST و GGT یک الگوی همسان داشتند، به‌طوری‌که غلظت هر سه آنزیم در گاوهای دارای آبسه کبدی بالاتر از غلظت آن‌ها در مقایسه با گاوهای سالم بود (جدول ۵). اثر متقابل وضعیت کبد در شکم زایش نشان داد، گاوهای یک‌بار زایش کرده سالم در مقایسه با گاوهای یک‌بار زایش کرده در گروه A، ALT کمتری داشتند ($P=0/01$ ، $11/96$ در برابر $28/1$ واحد در لیتر). همچنین گاوهای چند بار زایش کرده سالم ($16/3$ واحد در لیتر) در مقایسه با گاوهای چند بار زایش در اسکور کبدی A- ($23/76$ ؛ $P=0/02$) و A+ ($22/8$ ؛ $P=0/03$) واحد در لیتر) ALT کمتری داشتند.

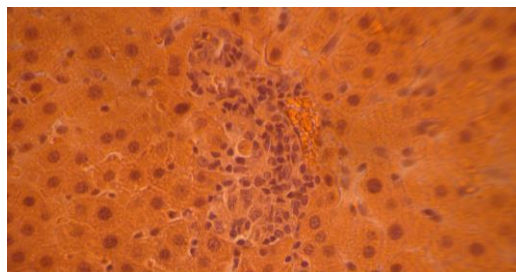


شکل ۴. تمرکز لنفوسیت‌ها در اطراف سینوزوئیدها به دلیل رویارویی با عامل‌های بیماری‌زا
Figure 4. Aggregation of lymphocytes around the sinusoids



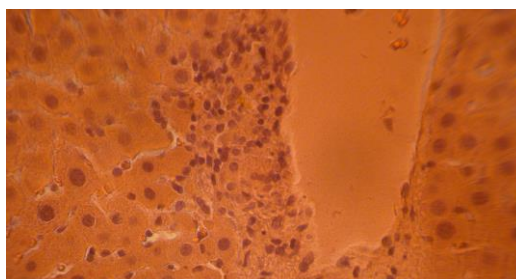
شکل ۵. تورم یاخته‌های هپاتوسیت تک‌هسته‌ای و دو هسته‌ای در اطراف سیاهرگ مرکزی، افزایش شمار یاخته‌های کاپفر در آبسه کبدی درجه A+

Figure 5. Infiltration of mononuclear and dualcore hepatocytes around the central vein with increased number of kupffer cells in liver with A+ abscesses



شکل ۶. تمرکز یاخته‌های کاپفر در جدار مجاری صفراوی در آبسه کبدی درجه A+

Figure 6. Aggregation of kupffer cells in the wall of bile ducts in liver with A+ abscesses



شکل ۷. افزایش شمار یاخته‌های پوششی مجاری صفراوی و ضخیم شدن مجاری صفراوی در آبسه کبدی درجه A+
Figure 7. Increase in the number of bile duct epithelial cells and thickening of the bile ducts in the liver with A+ abscesses

جدول ۴. غلظت فراسنجه‌های بیوشیمیایی در سرم خون گاوهای مبتلا به آبسه کبدی در شدت‌های مختلف در مقایسه با گاوهای سالم از نظر کبد (اسکور 0)

Table 4. Concentration of some biochemical parameters in blood serum of cows with liver abscesses compared with cows with healthy liver (Score 0)

Parameters	Scores of liver abscesses ¹				SEM	P value		
	0	A-	A	A+		Treat	Time	Treat*Time
Total Protein (g/dL)	6.7	5.5	6.9	7.1	1.12	0.48	0.3	0.29
Albumin (g/dL)	3.85 ^a	3.12 ^a	2.3 ^b	1.95 ^b	0.48	0.01	0.48	0.38
Glubolin (g/dL)	2.75	2.3	4.53	5.17	1.24	0.1	0.21	0.28
Cholestrol (mg/dl)	68.91 ^a	45.46 ^b	37.1 ^{bc}	31.27 ^c	4.1	<0.01	0.86	0.45

1) 0: کبد بدون آبسه (کبد سالم)، A-: کبد با یک یا دو آبسه کوچک یا آسیب بافتی، A: کبد با یک یا دو آبسه به‌خوبی تشکیل شده و A+: کبد با یک یا چند آبسه باز بزرگ، با یا بدون چسبندگی (Brown *et al.*, 1975).

* تفاوت حرف‌های نشان‌دهنده تفاوت معنی‌دار در سطح $P < 0.01$ است.

1) 0, liver without abscesses(healthy liver); A-, liver with one or two small abscesses or scars; A, liver with two to four well-organized abscesses; A+, liver with one or more large open abscesses, with or without adhesions(Brown *et al.*, 1975).

* Difference in letters indicates significant differences with $P < 0.01$.

جدول ۵. فعالیت آنزیمی برخی آنزیم‌ها در سرم خون گاوهای مبتلا به آبسه کبدی در مقایسه با گاوهای سالم از نظر کبد (اسکور 0)

Table 5. The activity of some enzymes in blood serum of cows with liver abscesses compared with cows with healthy livers (Score 0)

Enzymes ¹	Scores of liver abscesses ²				SEM	P value		
	0	A-	A	A+		Treat	Time	Treat*Time
AST(U/L)	54.62 ^b	69.35 ^{ab}	62.10 ^b	79.96 ^a	5.3	<0.01	0.17	0.18
ALT(U/L)	14.12 ^b	20.71 ^a	23.83 ^a	21.11 ^a	1.8	0.01	0.39	0.04
GGT(U/L)	10.92 ^c	18.33 ^{bc}	22.17 ^b	32.73 ^a	3.3	<0.01	0.9	0.4
CK(U/L)	197.23 ^a	121.75 ^b	103.24 ^b	96.27 ^b	13.6	<0.01	0.4	0.63

1) AST= aspartate aminotransferase; ALT= alanine aminotransferase; GGT= gamma glutamyl transferase; CK = creatinine kinase.

2) 0: کبد بدون آبسه (کبد سالم)، A-: کبد با یک یا دو آبسه کوچک یا آسیب بافتی، A: کبد با یک یا دو آبسه به‌خوبی تشکیل شده و A+: کبد با یک یا چند آبسه باز بزرگ، با یا بدون چسبندگی (Brown *et al.*, 1975).

* تفاوت حرف‌ها نشان‌دهنده تفاوت معنی‌دار در سطح $P < 0.01$ است.

1) AST= aspartate aminotransferase; ALT= alanine aminotransferase; GGT= gamma glutamyl transferase; CK = creatinine kinase.

2) 0, liver without abscesses (healthy liver); A-, liver with one or two small abscesses or scars; A, liver with two to four well-organized abscesses; A+, liver with one or more large open abscesses, with or without adhesions(Brown *et al.*, 1975).

* Difference in letters indicates significant differences with $P < 0.01$.

افزایش فعالیت AST در سرم نشانگر مهمی از آسیب کبدی است، حتی اگر آسیب ماهیت تحت بالینی داشته باشد (Meyer & Harvey, 1998). اگرچه در فرآیند بررسی روی کبد چرب، گزارش شد که آسیب‌های کبدی منجر به افزایش محسوس در غلظت AST می‌شود (Sevinc *et al.*, 2001)؛ اما در حال این آنزیم یک شاخص اختصاصی برای عملکرد بافت کبدی نیست. در برخی موارد افزایش در AST ممکن است در نتیجه آسیب‌های ماهیچه‌ای رخ دهد که این امر با نتایج اندازه‌گیری CK مشخص می‌شود؛ به‌طوری‌که در حیوانات اهلی با آسیب بافت ماهیچه‌ای افزایش همزمان در غلظت‌های CK و AST گزارش شده است؛ بنابراین CK یک شاخص ویژه برای آسیب‌های ماهیچه‌های اسکلتی است (Haffman & Soltar, 2008). در این بررسی همان‌طور که ملاحظه

فعالیت آمینوترانسفرازها در خون بسیار اهمیت دارد. آمینوترانسفرازها به‌عنوان یک واکنش‌یار (کاتالیزور) در ارتباط با سوخت‌وساز آمینواسیدها و کربوهیدرات‌ها فعالیت می‌کنند. بنابراین، تغییر در فعالیت آن‌ها در خون می‌تواند نتیجه افزایش فعالیت آن‌ها در یاخته، به‌ویژه یاخته‌های کبد، باشد؛ اما غلظت‌های افزایش‌یافته آمینوترانسفرازها ممکن است در نتیجه آسیب به ساختار یاخته کبدی باشد (Stojevic *et al.*, 2005). در راستا با نتایج این پژوهش، برخی از پژوهشگران در نتایج بررسی‌های خود گزارش کردند، آبسه‌های کبدی ناشی از تلقیح فوزوباکتریوم نکروفوروم منجر به اختلال در عملکرد کبد شد که با افزایش غلظت‌های گلوتامیل ترانسفراز گاما و سوربیتول دهیدروژناز در گاوهای پرواری همراه بود (Itabisashi *et al.*, 1987; Lechtenberg & Nagaraja, 1991).

گاوهای مولد هلشتاین در نواحی مرکزی ایران در حد قابل توجه است. تخریب یاخته‌های کبدی و التهاب در گاوهای مبتلا به آبسه کبدی، فراسنجه‌های سرم مربوط به سلامت کبد را در این تحقیق تحت تأثیر قرار داده بود. غلظت‌های پایین آلبومین سرم، به‌عنوان یک پروتئین مرحله حاد منفی، در گاوها با آبسه کبدی در مقایسه با گاوهای سالم نشان می‌دهد که گاوهای با آبسه کبدی درجه‌های بالاتری از التهاب را تجربه کردند. این پژوهش نوید دست یافتن به شاخص قابل اعتماد برای تشخیص آبسه کبدی در گاوهای زنده را می‌دهد.

سپاسگزاری

از جناب آقای دکتر علی نیک‌خواه که این مقاله را بررسی کرده و نظرهای ارزشمندی برای بهبود کیفیت آن ارائه کردند، تشکر و قدردانی می‌گردد.

می‌شود، غلظت CK در گاوهای با آبسه کبدی پایین‌تر از گاوهای سالم بود ($P \leq 0.01$)؛ بنابراین در این پژوهش احتمال دارد افزایش در AST در نتیجه آسیب‌های آبسه کبدی باشد. گاما گلوتامیل ترانسفراز آنزیمی است که مسئول انتقال گروه گاما-گلوتامیل از پپتیدها و دیگر ترکیب‌ها به یک پذیرنده است. برخلاف AST، غلظت GGT سرم شاخص اختصاصی برای آسیب‌های کبدی است که آن را به یک معیار تشخیصی سودمند تبدیل کرده است (Jozwik *et al.*, 2012). در این پژوهش، افزایش در غلظت GGT همراه با افزایش AST و ALT سرم در گاوهای A-، A و A+ در مقایسه با گاوهای سالم نشان‌دهنده التهاب و نقص در عملکرد یاخته‌های کبدی است.

نتیجه‌گیری

نتایج این تحقیق نشان داد، فراوانی آبسه کبدی در

REFERENCES

1. Abdelaal, A., Shaimaa, M., Gouda M. & Tharwat, M. (2014). Clinico-biochemical, ultrasonographic and pathological findings of hepatic abscess in feedlot cattle and buffaloes. *Veterinary World*, 7(5), 306-310.
2. Beauchemin, K. A., Yang, W. Z. & Rode, L.M. (2003). Effects of particle size of alfalfa based dairy cow diets on chewing activity, ruminal fermentation, and milk production. *Journal of Dairy Science*, 86, 630-643.
3. Bergmeyer, H. U. N., Horder, M. & Rej, R. (1986a). International federation of clinical chemistry (IFCC) scientific committee analytical section: Approved recommendation on IFCC method for measurement of catalytic concentration of enzyme, part 2: IFCC method for aspartate aminotransferase. *Journal of Clinical Chemistry and Clinical Biochemistry*, 24, 497-510.
4. Bergmeyer, H. U. N., Horder, M. & Rej, R. (1986b). International federation of clinical chemistry (IFCC) scientific committee analytical section: Approved recommendation on IFCC method for measurement of catalytic concentration of enzyme, part 3: IFCC method for alanine aminotransferase. *Journal of Clinical Chemistry and Clinical Biochemistry*, 24, 481-495.
5. Bergmeyer, H. U. (1974). Methoden der enzymatischen Analyse, *Weinheim; Verlag Chemic*, p.757.
6. Brown, H., Bing, R. F., Grueter, H. P., McAskill, J. W., Cooley, C. O. & Rathmacher, R. P. (1975). Tylosin and chlortetracycline for the prevention of liver abscesses, improved weight gains and feed efficiency in feedlot cattle. *Journal of Animal Science*, 40, 207-213.
7. Brown, T. R. & Lawrence, T. E. (2010). Association of liver abnormalities with carcass grading performance and value. *Journal of Animal Science*, 88, 4037-4043.
8. Dias, A. L. G., Freitas, J. A., Micai, B., Azevedo, R. A., Greco, L. F. & Santo, J. E. P. (2017). Effects of supplementing yeast culture to diets differing in starch content on performance and feeding behavior of dairy cows. *Journal of Dairy Science*, Nov 2. pii: S0022-0302(17)30975-X.
9. Deeg, R. & Ziegenhorn, J. (1983). Kinetic enzymatic method for automated determination of total cholesterol in serum. *Clinical Chemistry*, 29, 1798-1802.
10. Elam, C. J. (1976). Acidosis in feedlot cattle: Practical observations. *Journal of Animal Science*, 43, 898-901.
11. Hoffmann, W. E. & Solter, P. F. (2008). Diagnostic enzymology of domestic animals. Pages 351-378 in: *Clinical Biochemistry of Domestic Animals*. (6th ed.). J. J. Kaneko, J. W. Harvey, and M. L. Bruss, ed. Elsevier, Burlington, MA.
12. Itabisashi, T., Tamiya, K., Yamamoto, R. & Satoh, M. (1987). Serum sialic acid levels in cattle inoculated with *Fusobacterium necrophorum*. *Japanese journal of Veterinary Science*, 49, 673-680.

13. Jiang, F. G., Lin, X. Y., Yan, Z. G., Hu, Z. Y., Liu, G. M., Sun, Y. D., Liu, X. W. & Wang, Z. H. (2017) Effect of dietary roughage level on chewing activity, ruminal pH, and saliva secretion in lactating Holstein cows. *Journal of Dairy Science*, 100(4), 2660-2671.
14. Johnson, A. M., Rohlf, E. M. & Silverman, L. M. (1999). Protein. Pages 477–540 in *Tietz Textbook of Clinical Chemistry*. (3rd ed.). C. A. Burtis, and E. R. Ashwood, ed. Saunders Co..
15. Philadelphia, PA. Joźwik A., Strzałkowska, N., Bagnicka, E., Grzybek, W., Krzyżewski, J., Poławska, E., Kołataj, A. & Horbańczuk, J. O. (2012). Relationship between milk yield, stage of lactation, and some blood serum metabolic parameters of dairy cows. *Czech Journal of Anim. Science*, 57(8), 353-360.
16. Kanoe, M., Izuchi, Y. & Toda, M. (1978). Isolation of *Fusobacterium necrophorum* from bovine ruminal lesions. *Japanese journal of Veterinary Science*, 40, 275-281.
17. Lechtenberg, K. F., Nagaraja, T. G., Leipold, H. W. & Chengappa, M. M. (1988). Bacteriologic and histologic studies of hepatic abscesses in cattle. *American Journal of Veterinary Research*, 49, 58-62.
18. Lechtenberg, K. F. & Nagaraja, T. G. (1991). Hepatic ultrasonography and blood changes in steers with experimentally induced liver abscesses. *American Journal of Veterinary Research*, 52:803-809.
19. Lechartier, C. & Peyraud, J.L. (2010). The effects of forage proportion and rapidly degradable dry matter from concentrate on ruminal digestion in dairy cows fed corn silage-based diets with fixed neutral detergent fiber and starch contents. *Journal of Dairy Science*, 93(2), 666-81.
20. Lorenz, K., Rohle, G. & Siekmann, L. (1995). Interduction of new standard methods 1994 for the determination of catalytic enzyme concentrations at 37 °C. *DG Klinische chemie Mitteilungen*, 26, 290-293.
21. Mashhady, A., Ghorbanpour, M., Rasekh, A. & Kazemi, J. (2005). A survey on some Bacteriological and pathological aspects of Cattle liver Abscesses. *Scientific Journal of the School Veterinary Medicine, Shahid Chamran University of Ahvaz*, 8th Year, No. 9&10.
22. McKeith, R. O., Gray, G. D., Hale, D. S., Krth, C. R., Griffin, D. B., Savell, J. W., Raines, C. R., Belk, K., Woerner, D. R., Tatum, J. D., Igo, J. L., VanOverbeke, D. L., Mafi, G. G., Lawrence, T. E., King, Wheeler, T. L., Meadows, L. R. & O'Connor, M. E. (2012). National beef quality audit-2012: Harvest-floor assessments of targeted characteristics that affect quality and value of cattle, carcasses, and by products. *Journal of Animal Science*, 90, 5135-5142.
23. Meyer, D. J. & Harvey, J. W. (1998): Evaluation of hepatobiliary system and skeletal muscle and lipid disorders. In: *Veterinary Laboratory Medicine. Interpretation and Diagnosis*. (2nd ed.) (Meyer, D. J., J. W. Harvey, Eds.), W.B. Saunders company Philadelphia, London, Toronto, Montreal, Sydney, Tokyo. pp. 157-187.
24. Mojabi, A. (2000). *Clinical biochemistry*. Norbakhsh Publisher. (2nd Ed.).
25. Nagaraja, T. G., Laudert, S. B. & Parrott, J. C. (1996). Liver abscesses in feedlot cattle. Part 2. Incidence, economic importance and prevention. *Compendium on Continuing Education for the Practising Veterinarian*, 18, S264-S273.
26. Nagaraja, T. G. & Chengappa, M. M. (1998). Liver abscesses in feedlot cattle: a review. *Journal of Animal Science*, 76, 287-298.
27. Nagaraja, T. G. & Lechtenberg, K. F. (2007) Liver Abscesses in Feedlot Cattle: Review article. *Veterinary Clinics of North America: Food Animal Practice*, 23, 351-369.
28. Plaizier, J. C., Li, Sh., Gozho, G. & Khafipour, E. (2014). Minimizing the Risk for Rumen Acidosis, *Tri-State Dairy Nutrition Conference*. P: 12.
29. Radostits, O. M., Gay, C. C., Blood, D. C. & Hinchcliff, K. W. (2007) *A Textbook of the Diseases of Cattle, Sheep, Pigs, Goats and Horses*. W.B. Saunders, London. P. 393-395.
30. Rezac, D. J., Thomson, D. U., Bartle, S. J., Osterstock, J. B., Prouty, F. L. & Reinhardt, C. D. (2014). Prevalence, severity, and relationships of lung lesions, liver abnormalities, and rumen health scores measured at slaughter in beef cattle. *Journal of Animal Science*, 92(6), 2595-2602.
31. Reinhardt, C. D. & Hubbert, M. E. (2015). Control of liver abscesses in feedlot cattle: A review. *The Professional Animal Science*, 31, 101-108.
32. Sevinc, M., Basoglu, A., Birdane, F. M. & Boydak, M. (2001). Liver function in dairy cows with fatty liver. *Revue de Médecine Vétérinaire*, 152(4), 297-300
33. Stojesvic, Z., Pirsljin, J., Milinkovic-tur, S., Zdelar-tuk, M. & Beerlubic, B. (2005). Activities of AST, ALT and GGT in clinically healthy dairy cows during lactation and in the dry period. *Veterinarski Arhiv*, 75, 67-73.
34. Thomas, L. (1998). Urea and blood urea nitrogen. Pages 374–377 in *Clinical Laboratory Diagnostics: Use and Assessment of Clinical Laboratory Results*. (1st Ed.). TH-Books Verlagsgesellschaft, Frankfurt, Germany.
35. Yang, W. Z. & Beauchemin, K. A. (2009). Increasing physically effective fiber content of dairy cow diets through forage proportion versus forage chop length: chewing and ruminal pH. *Journal of Dairy Sci*, 92(4), 1603-15.
36. Zebeli, Q., Tafaj, M., Weber, I., Dijkstra, J., Steingass, H. & Drochner, W. (2007). Effects of varying dietary forage particle size in two concentrate levels on chewing activity, ruminal mat characteristics, and passage in dairy cows. *Journal of Dairy Science*, 90(4), 1929-42.