

مقایسه فراسنجه‌های فیزیولوژیکی جوجه‌های گوشتی سالم و مبتلا به آسیت تحت بالینی

فریبرز خواجعلی^{۱*} و فریدون خواجعلی^۲

۱، ۲، دانشیار و استادیار دانشگاه شهرکرد

(تاریخ دریافت: ۸۹/۱۲/۷ - تاریخ تصویب: ۹۰/۷/۶)

چکیده

آزمایشی با استفاده از ۱۰۰ جوجه گوشتی انجام گرفت که طی آن با انجام الکتروکاردیوگرافی در سن ۴۲ روزگی، ۱۵ قطعه جوجه سالم و ۱۵ قطعه جوجه مبتلا به آسیت تحت بالینی شناسایی شد. در همان روز، از این جوجه‌ها خونگیری انجام گرفت. هر دو گروه جوجه سالم و مبتلا به آسیت تحت بالینی به طور جداگانه تا سن ۴۹ روزگی (انتهای آزمایش) نگهداری شدند و سپس تمامی جوجه‌ها به منظور تعیین وزن نسبی بطن‌های قلب کشتار گردید. دمای سالن در هفته‌های اول، دوم و سوم پرورش به ۲۵، ۲۰ و ۱۵ درجه سلسیوس رسید و تا پایان دوره (۴۹ روزگی) در این حد حفظ گردید. نتایج آزمایش امواج عمیق تر (منفی تر) S در جوجه‌های مبتلا به آسیت تحت بالینی را در مقایسه با جوجه‌های سالم نشان داد. هموگلوبین، هماتوکریت، نسبت هتروفیل به لنفوسیت، وزن مطلق و نسبی بطن راست و نسبت وزنی بطن راست به دو بطن در جوجه‌های مواجه با آسیت تحت بالینی بالاتر از جوجه‌های سالم بود. با وجود این، اختلاف دو گروه برای هموگلوبین و نسبت هتروفیل به لنفوسیت معنی‌دار نبود. میانگین غلظت هموگلوبین در گویچه‌های قرمز در جوجه‌های مواجه با آسیت تحت بالینی کمتر از جوجه‌های سالم بود.

واژه‌های کلیدی: جوجه گوشتی، خون، قلب، آسیت، هماتوکریت

مقدمه

سینه بوده است. عضله سینه نیمی از پروتئین قابل مصرف لاشه مرغ را تشکیل می‌دهد. با این وجود، رشد اندام‌های تأمین‌کننده اکسیژن در بدن به ویژه قلب و ریه‌ها به موازات رشد ماهیچه سینه توسعه نیافته است. بر هم خوردن تعادل بین رشد اندام‌های مصرف‌کننده اکسیژن (نظیر ماهیچه سینه) و اندام‌های تأمین‌کننده اکسیژن (قلب و ریه‌ها) منجر به بروز برخی از ناهنجاری‌های متابولیکی در سویه‌های تجارتي جوجه گوشتی گردیده است که از مهمترین و شایع‌ترین آنها به فشار خون ریوی می‌توان اشاره نمود (Havenstein et

سرعت رشد جوجه‌های گوشتی در چند دهه گذشته به طور شگفت‌آوری افزایش یافته است، به طوری که زمان لازم برای دستیابی یک جوجه گوشتی به وزن ۱۵۰۰ گرم در سال ۱۹۲۵ میلادی ۱۲۰ روز بوده و در سال ۲۰۰۵ میلادی به ۳۰ روز کاهش یافته است. کاهش طول دوره پرورش جوجه گوشتی به یک ربع آنچه در ابتدا وجود داشته است به معنی افزایش تقریباً ۴ برابری سرعت رشد می‌باشد. نکته مورد توجه اینکه بخش اعظم رشد طی انتخاب ژنتیکی مربوط به عضله

al., 2003 a,b)

ریال تجاوز نماید. همانطور که اشاره شد بخش قابل ملاحظه ای از زیان ناشی از این ناهنجاری متابولیکی در ارتباط با موارد تحت بالینی است که در گله‌های جوجه گوشتی وجود دارد و قابل تشخیص نیست. با توجه به اهمیت این موضوع، هدف از پژوهش حاضر کسب اطلاع دقیق از وضعیت آسیت تحت بالینی در گله‌های جوجه گوشتی بر اساس الکتروکاردیوگرام، تفکیک آنها به دو گروه سالم و مبتلا به آسیت تحت بالینی، و مقایسه فراسنجه‌های فیزیولوژیکی مرتبط با آسیت بین این دو گروه بوده است.

مواد و روش‌ها

در این آزمایش، تعداد ۱۰۰ قطعه جوجه خروس گوشتی (سویه کاب ۵۰۰) در منطقه‌ای با ارتفاع نزدیک به ۵۰۰ متر مورد مطالعه قرار گرفت. جوجه‌ها تا سن ۴۲ روزگی با جیره ای یکسان بر اساس راهنمای مدیریتی و تغذیه‌ای سویه مذکور پرورش یافتند تا به حداکثر پتانسیل رشد خود دست یابند. میزان انرژی متابولیسمی و پروتئین خوراک در دوره آغازین ۳۰۰۰ کیلوکالری در کیلوگرم و ۲۲ درصد و در دوره رشد ۳۱۰۰ کیلوکالری در کیلوگرم و ۲۰/۵ درصد بود. آب و خوراک به صورت آزاد در اختیار آنها قرار گرفت و از یک برنامه نوری ۲۳ ساعت روشنایی و ۱ ساعت تاریکی استفاده شد. پرورش جوجه‌ها روی بستری پوشیده از تراشه چوب به ضخامت تقریبی ۱۰ سانتی‌متر انجام گرفت. دمای سالن در هفته‌های اول، دوم و سوم پرورش به ۲۵، ۲۰ و ۱۵ درجه سلسیوس رسید و تا پایان دوره در این حد حفظ گردید (Khajali et al., 2007; Khajali et al., 2011b). در سن ۴۲ روزگی، از تمامی جوجه‌ها الکتروکاردیوگرافی به عمل آمد. برای این منظور جوجه‌ها روی بورد مخصوص الکتروکاردیوگرافی و در وضعیت خوابیده به پشت مقید شدند، به گونه‌ای که بال‌ها و پاها در حالت کشیده کاملاً ثابت گردید. مدل الکتروکاردیوگراف بایوپک ام پی ۱۰۰ (ساخت ایالات متحده آمریکا) بود. الکترودهای دستگاه به بال راست و پای چپ متصل گردید و قبل از اتصال ژل مخصوص الکتروکاردیوگرافی در محل نصب الکترودها استعمال گردید. الکتروکاردیوگرام حاصل در چنین وضعیتی اشتقاق اندامی دوم را نشان

عارضه فشار خون ریوی با نام‌های دیگری چون آسیت، نارسایی بطن راست قلب و نارسایی مزمن قلبی شناخته می‌شود. از نشانه‌های ظاهری آسیت در جوجه‌های گوشتی به سیانوزه شدن تاج و غبغب، از دست رفتن درخشندگی پرها، تنفس صدادار و بی‌میلی در حرکت می‌توان اشاره نمود. در برخی از پرندگان مبتلا به آسیت ممکن است هیچ نشانه‌ای دیده نشود. به بیان دیگر، بخش قابل ملاحظه ای از موارد آسیت در گله‌های جوجه گوشتی از نوع تحت بالینی است که قابل تشخیص نیست، ولی در مواردی که گله با یک درگیری تنفسی نظیر برونشیت مواجه می‌گردد، موارد تحت بالینی به شکل بالینی و تلفات تظاهر می‌یابند که در واقع آسیت ثانویه گفته می‌شود. برای بررسی وقوع آسیت تحت بالینی در جوجه‌های گوشتی می‌توان از الکتروکاردیوگرافی کمک گرفت.

الکتروکاردیوگرافی با استفاده از اشتقاق‌های دو اندام (بال راست و پای چپ) اولین بار در سال ۱۹۴۹ در چند گونه از پرندگان مورد استفاده قرار گرفت (Machida & Aohagi, 2001). با این وجود، استفاده از این روش در دو تا سه دهه گذشته که شیوع اختلالات قلبی در جوجه‌های گوشتی افزایش یافته، رو به گسترش گذاشته است. در همین راستا، بیشتر گزارشات و مقالات علمی مرتبط با این موضوع نیز طی دو تا سه دهه گذشته منتشر گردیده است (Kirby et al., 1999). در صورت عدم استفاده از الکتروکاردیوگرافی، برای کسب اطلاع از میزان وقوع آسیت تحت بالینی باید تمامی پرندگان یک گله را کشتار کرد و نسبت وزنی بطن راست به مجموع دو بطن قلب (RV/TV) را ثبت نمود، که کاری دشوار، وقت گیر و پرهزینه است. نسبت مذکور مهمترین شاخص برای ارزیابی فشار خون ریوی و آسیت در جوجه‌های گوشتی است (Khajali & Fahimi, 2010; Khajali & Saedi, 2011). همبستگی بسیار بالایی ($r = 0.98$) بین نسبت وزن بطن راست به مجموع دو بطن قلب با امواج الکتروکاردیوگرام در جوجه‌های گوشتی گزارش شده است (Kirby et al., 1999).

برآورد می‌شود که زیان سالانه آسیت به صنعت پرورش جوجه‌های گوشتی در کشور از ۱۴۰ میلیارد

اندامی دوم ECG در جوجه‌های سالم و در معرض آسیت را نشان می‌دهد. جوجه‌های در معرض آسیت دامنه کوتاهتری از امواج R را نسبت به جوجه‌های سالم نشان می‌دهند، که این موضوع در شکل‌های ۱ و ۲ نیز مشهود است. در مقابل، دامنه امواج RS و S در جوجه‌های در معرض آسیت بزرگتر از جوجه‌های سالم است، هرچند موج S با علامت منفی است.

جدول ۱- دامنه امواج R, RS و S حاصل از اشتقاق دوم ECG در جوجه‌های سالم و مبتلا به آسیت تحت بالینی

| فراسنجه | سالم | آسیت تحت بالینی |
|-------------------------|----------------------|----------------------|
| دامنه موج R (میلی‌ولت) | 0.056 ± 0.006^a | 0.036 ± 0.006^b |
| دامنه موج RS (میلی‌ولت) | 0.101 ± 0.009^b | 0.151 ± 0.009^a |
| دامنه موج S (میلی‌ولت) | -0.045 ± 0.007^b | -0.115 ± 0.007^a |

میانگین‌های با حروف غیرمشابه در هر ردیف، اختلاف معنی‌دار دارند ($P < 0.05$).

جدول ۲ مقایسه فراسنجه‌های هماتولوژیکی جوجه‌های گوشتی سالم و در معرض آسیت را نشان می‌دهد. مشاهده می‌شود که مقادیر عددی هموگلوبین، هماتوکریت و نسبت هتروفیل به لنفوسیت در جوجه‌های مبتلا به آسیت تحت بالینی بالاتر از جوجه‌های گوشتی سالم است و در مورد هماتوکریت، اختلاف دو گروه معنی‌دار است. با این وجود، میانگین غلظت هموگلوبین در گویچه‌های قرمز (MCHC) در جوجه‌های مبتلا به آسیت تحت بالینی کمتر از جوجه‌های سالم بود که اختلاف مذکور معنی‌دار نبود.

جدول ۳ مقایسه درصد وزنی بطن‌های قلب در جوجه‌های گوشتی سالم و در معرض آسیت را نشان می‌دهد. وزن بطن چپ و نسبت آن به وزن بدن اختلاف معنی‌داری بین گروه‌های آزمایشی نداشت ولی وزن بطن راست و نسبت آن به وزن بدن در جوجه‌های مبتلا به آسیت تحت بالینی به طور معنی‌داری ($P < 0.05$) بالاتر از جوجه‌های سالم بود. همچنین، نسبت وزن بطن راست به وزن کل بطن‌ها در جوجه‌های مبتلا به آسیت تحت بالینی به طور معنی‌داری ($P < 0.05$) بالاتر از جوجه‌های سالم بود.

می‌دهد که معمول‌ترین ECG برای جوجه‌های گوشتی است (Wideman & Kirby, 1996). تعداد ۱۵ جوجه که موج الکتروکاردیوگرام آنها نشان‌دهنده وضعیت ابتلا به آسیت تحت بالینی بود، با ۱۵ جوجه دیگر که موج الکتروکاردیوگرام آنها سالم بود، انتخاب و از نظر دامنه امواج R, RS و S مورد مقایسه قرار گرفت. در مرحله بعد، جوجه‌های سالم و در معرض آسیت به طور جداگانه تا سن ۴۹ روزگی پرورش یافتند. نمونه‌های خون از سیاهرگ بال تمامی جوجه‌های هر گروه در لوله‌های حاوی EDTA بدست آمد و فراسنجه‌های فیزیولوژیکی چون هماتوکریت، هموگلوبین، میانگین غلظت هموگلوبین در گویچه‌های قرمز^۱ (MCHC) و شمار تفریقی گویچه‌های سفید خون تعیین شد. این فراسنجه‌ها توسط دستگاه اتوماتیک سل داین مدل ۳۵۰۰ (ساخت ایالات متحده آمریکا) تعیین گردید.

در انتهای آزمایش (سن ۴۹ روزگی)، تمامی جوجه‌ها در گروه سالم و در معرض آسیت پس از وزن‌کشی کشتار شدند و برش‌های لازم برای تفکیک بطن راست از بطن چپ قلب انجام گرفت. سپس، وزن بطن راست به وزن مجموع دو بطن با استفاده از ترازویی با دقت ۰/۰۱ گرم اندازه‌گیری شد. نسبت وزنی بطن راست به کل دو بطن بین دو گروه مورد مقایسه قرار گرفت.

داده‌ها با استفاده از آزمون t توسط نرم‌افزار JMP مورد تجزیه آماری قرار گرفتند و تفاوت میانگین‌ها در سطح احتمال ۹۵ درصد ارائه گردید.

نتایج

در این مطالعه، تعداد ۱۵ قطعه جوجه گوشتی (۱۵ درصد گله) بر اساس الکتروکاردیوگرام به عنوان جوجه‌های مبتلا به آسیت تحت بالینی شناسایی گردید. الکتروکاردیوگرام جوجه‌های سالم و در معرض آسیت به ترتیب در شکل‌های ۱ و ۲ نشان داده شده است. امواج عمیق‌تر (منفی‌تر) S در جوجه‌های در معرض آسیت در مقایسه با جوجه‌های سالم کاملاً مشهود است.

جدول ۱ دامنه امواج R, RS و S حاصل از اشتقاق

1. Mean Corpuscular Hemoglobin Concentration (MCHC)

جدول ۲- مقایسه فراسنجه‌های هماتولوژیکی جوجه‌های

گوشتی سالم و مبتلا به آسیت تحت بالینی

| فراسنجه | سالم | آسیت تحت بالینی |
|--|------------------------|------------------------|
| هموگلوبین (گرم در دسی لیتر) | ۷/۹۳±۰/۸۳ | ۹/۴۳±۰/۸۳ |
| هماتوکریت (درصد) | ۳۰/۲±۱/۱۷ ^b | ۳۳/۷±۱/۱۷ ^a |
| میانگین غلظت هموگلوبین در گویچه‌های قرمز | ۲۶/۳±۰/۶۵ | ۲۵/۰±۰/۶۵ |
| نسبت هتروفیل به لنفوسیت | ۰/۱۷±۰/۰۳ | ۰/۲۳±۰/۰۳ |

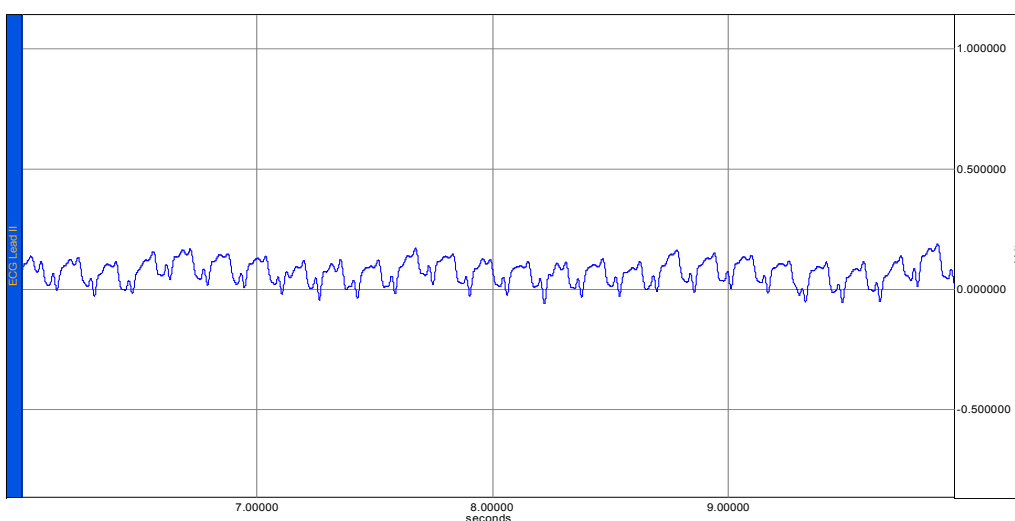
میانگین‌های با حروف غیرمشابه در هر ردیف، اختلاف معنی‌دار دارند (P<۰/۰۵).

جدول ۳- مقایسه درصد وزنی بطن‌های قلب در جوجه‌های

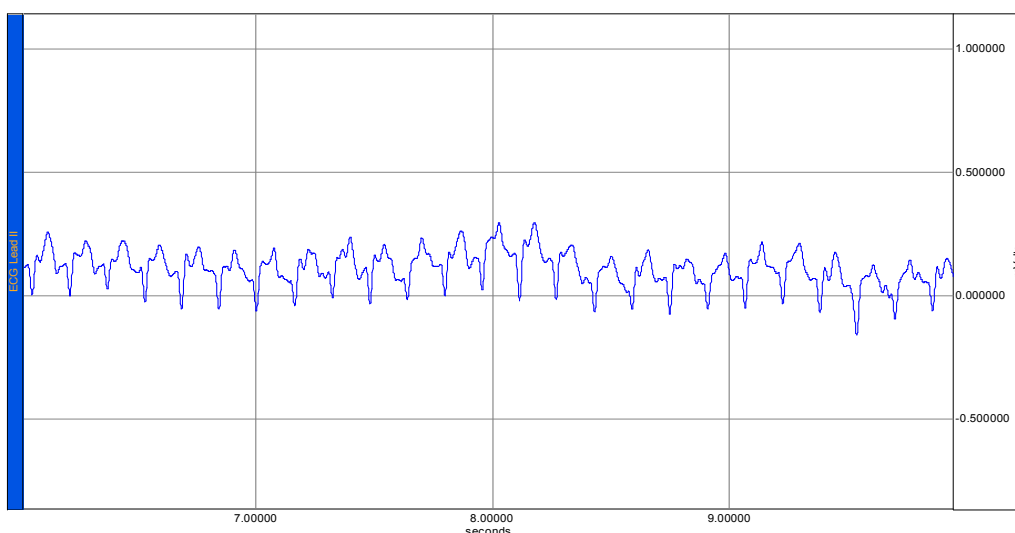
گوشتی سالم و مبتلا به آسیت تحت بالینی

| فراسنجه | سالم | آسیت تحت بالینی |
|--|-------------------------|-------------------------|
| بطن راست (گرم) | ۲/۷۲±۰/۱۳ ^b | ۳/۱۲±۰/۱۳ ^a |
| بطن چپ (گرم) | ۱۴/۳±۰/۴۶ | ۱۳/۲±۰/۴۷ |
| درصد بطن راست به وزن زنده بدن | ۰/۰۶±۰/۰۰۲ ^b | ۰/۰۷±۰/۰۰۲ ^a |
| درصد بطن چپ به وزن زنده بدن | ۰/۳۰±۰/۰۶۸ | ۰/۲۹±۰/۰۶۸ |
| درصد وزنی بطن راست به مجموع وزن بطن‌ها | ۰/۱۹±۰/۰۰۶ ^b | ۰/۲۵±۰/۰۰۷ ^a |

میانگین‌های با حروف غیرمشابه در هر ردیف، اختلاف معنی‌دار دارند (P<۰/۰۵).



شکل ۱- الکتروکاردیوگرام در جوجه‌های گوشتی سالم



شکل ۲- الکتروکاردیوگرام جوجه‌های گوشتی در معرض آسیت تحت بالینی

بحث

دامنه امواج RS و S در آنها بزرگتر از جوجه‌های سالم بود. باید توجه داشت که موج S با علامت منفی است. این نتایج نشان‌دهنده هایپرتروفی بطن راست قلب در

هرچند جوجه‌های در معرض آسیت دامنه کوتاهتری از امواج R را نسبت به جوجه‌های سالم نشان دادند،

پرنندگان است.

اگرچه اختلاف آماری از نظر وزن مطلق و نسبی بطن چپ بین دو گروه وجود ندارد، ولی وزن مطلق و نسبی بطن راست در جوجه‌های مواجه با آسیت به طور معنی‌داری ($P < 0.05$) بیشتر از جوجه‌های سالم بود. درصد وزنی بطن راست به مجموع وزن بطن‌ها شاخصی از فشار خون ریوی در جوجه‌های گوشتی است. وزن نسبی بطن راست به کل بطن‌ها در جوجه‌های سالم 0.18 تا 0.22 می‌باشد و در جوجه‌های مبتلا به فشار خون ریوی (آسیت تحت بالینی) 0.23 تا 0.27 می‌باشد. در جوجه‌های آسیتی این نسبت از 0.27 تجاوز می‌کند. فشار خون ریوی در جوجه‌های مواجه با آسیت تحت بالینی در این آزمایش باعث شده تا نیمه راست قلب پرکار شود. در اثر افزایش فعالیت، بطن راست دچار هایپرتروفی شده است. بزرگ شدن بطن راست در واقع پاسخی است که به نیاز اکسیژنی پرنده داده می‌شود. در نهایت، ادامه فشار خون ریوی منجر به ضخامت و بزرگ‌شدگی بطن راست گردیده و همانطور که مشاهده می‌شود وزن مطلق و نسبی بطن راست در جوجه‌های در معرض آسیت افزایش یافته است.

نتیجه کلی حاصل از این پژوهش نشان می‌دهد که استفاده از الکتروکاردیوگرافی روش غیر مخرب بسیار مناسب و مؤثری برای تشخیص جوجه‌های مواجه با آسیت تحت بالینی در گله‌های جوجه گوشتی است. جوجه‌های مواجه با آسیت تحت بالینی دارای امواج S عمیق‌تر و امواج R کوتاه‌تر از جوجه‌های سالم هستند. فراسنجه‌های فیزیولوژیکی چون هموگلوبین، هماتوکریت، وزن مطلق و نسبی بطن راست و نسبت وزنی بطن راست به دو بطن در جوجه‌های مواجه با آسیت تحت بالینی بالاتر از جوجه‌های سالم است. میانگین غلظت هموگلوبین در گویچه‌های قرمز در جوجه‌های مواجه با آسیت تحت بالینی کمتر از جوجه‌های سالم است.

سپاسگزاری

این تحقیق با حمایت مالی دانشگاه شهرکرد صورت پذیرفت. نویسنده از کمک‌های دکتر رابرت وایدمن تشکر و قدردانی می‌گردد.

جوجه‌های در معرض آسیت می‌باشد. در واقع، هایپرتروفی بطن راست باعث کشیده شدن قلب به سمت پایین شده و انعکاس آن به صورت عمیق‌تر شدن امواج S تظاهر می‌یابد. یافته‌های مشابهی توسط Hassanpour et al. (1996) و Wideman & Kirby (2009) گزارش گردیده و تأییدکننده این نتایج است.

غلظت هموگلوبین و میزان هماتوکریت در جوجه‌های در معرض آسیت بالاتر از جوجه‌های سالم بود، هرچند به لحاظ آماری بین گروه سالم و در معرض آسیت تفاوت معنی‌داری از نظر غلظت هموگلوبین وجود نداشت. میزان هماتوکریت و هموگلوبین با بروز آسیت رابطه مستقیمی دارد. در مطالعه Beker et al. (1995)، میزان هموگلوبین و هماتوکریت در جوجه‌های مبتلا به آسیت که در دو ارتفاع 2600 متر از سطح دریا و در سطح دریا پرورش یافتند، به ترتیب 40 و 25 درصد بیشتر از جوجه‌های سالم گزارش شده است. در ارتفاع بالا، هایپوکسی منجر به ترشح هورمون اریتروپویتین از کلیه‌ها شده که باعث پلی‌سایتمی و افزایش فزاینده هماتوکریت می‌شود. میانگین غلظت هموگلوبین در گویچه‌های قرمز (MCHC) بیانگر غلظت هموگلوبین در حجم معینی از گویچه‌های قرمز خون می‌باشد. مقدار بالاتر MCHC در جوجه‌های در معرض آسیت را می‌توان با بالاتر بودن هماتوکریت مرتبط دانست. میزان هموگلوبین، هماتوکریت و MCHC با ویسکوزیته خون ارتباط دارند، به طوری که مقادیر بالاتر آنها باعث افزایش ویسکوزیته خون شده که به نوبه خود باعث افزایش فشار خون ریوی و آسیت می‌شود (Julian, 2000). در این آزمایش نیز مشاهده می‌شود که میزان هموگلوبین، هماتوکریت و MCHC در جوجه‌های در معرض آسیت بالاتر از جوجه‌های سالم است.

نسبت هتروفیل به لنفوسیت شاخصی از میزان تنش در پرنندگان می‌باشد. (Khajali et al., 2006, 2008, 2011a) نشان دادند که این نسبت در پرنندگان تحت تنش افزایش می‌یابد. در این آزمایش مشاهده می‌شود که نسبت مذکور در جوجه‌های در معرض آسیت بالاتر از جوجه‌های سالم است، هرچند این اختلاف از نظر آماری معنی‌دار نیست. نسبت بالاتر هتروفیل به لنفوسیت در جوجه‌های در معرض آسیت حاکی از تنش وارده به این

REFERENCES

1. Beker, A., Vanhooser, S. L. & Teeter, R. G. (1995) Effect of oxygen level on ascites incidence and performance in broiler chickens. *Avian Dis.*, 39, 289-291.
2. Hassanpour, H., Zamani Moghaddam, A. K. & Zarei, H. (2009) Effect of citric acid on electrocardiographic parameters of broiler chickens with pulmonary hypertension. *Acta Vet. Hung.*, 57, 229-238.
3. Havenstein, B. P., Ferket, P. R. & Qureshi, M. A. (2003a). Growth, livability, and feed conversion of 1957 versus 2001 broilers when fed representative 1957 and 2001 broiler diets. *Poult. Sci.*, 82, 1500-1508.
4. Havenstein, B. P., Ferket, P. R., Qureshi, M. A. (2003b). Carcass composition and yield of 1957 versus 2001 broilers when fed representative 1957 and 2001 broiler diets. *Poult. Sci.*, 82, 1509-1518.
5. Julian, R. J. (2000). Physiological management and environmental triggers of the ascite syndrome- A review. *Avian Path.*, 29, 519-527.
6. Khajali, F. & Fahimi, S. (2010). Influence of dietary fat source and supplementary alpha-tocopheryl acetate on pulmonary hypertension and lipid peroxidation in broilers. *J. Anim. Physiol. Anim. Nutr.*, 94, 767-772.
7. Khajali, F. & Saedi, M. (2011). The effect of low chloride and high bicarbonate diets on growth, blood parameters, and pulmonary hypertensive response in broiler chickens reared at high altitude. *Archiv für Geflügelkunde Vol. 75*. (Accepted for publication).
8. Khajali, F., Asadi Khoshoie, E. & Zamani Moghaddam, A. K. (2006). Effect of vitamin and trace mineral withdrawal from finisher diets on performance and immunocompetence of broiler chickens. *Br. Poult. Sci.*, 47, 159-162.
9. Khajali, F., Zamani Moghaddam, A. K. & Asadi Khoshoie, E. (2007). Application of an early skip-a-day feed restriction on blood parameters and development of ascites in broilers under regular or cold temperatures. *Anim. Sci. J.*, 78, 159-163.
10. Khajali, F., Karimi, S. & Qujeq, D. (2008). Probiotics in drinking water alleviate stress of induced molting in feed-deprived laying hens. *Asian-Australian J. Anim. Sci.*, 21, 1196-1200.
11. Khajali, F., Liyanage, R. & Wideman, R. F. (2011a). Methylglyoxal and pulmonary hypertension in broiler chickens. *Poult. Sci.*, 90, 1287-1294.
12. Khajali, F., Tahmasebi, M., Hassanpour, H., Akbari, M. R., Qujeq, D. & Wideman, R. F. (2011b). Effects of supplementation of canola meal-based diets with arginine on performance, plasma nitric oxide, and carcass characteristics of broiler chickens grown at high altitude. *Poult. Sci.*, 90 (accepted for publication).
13. Kirby, K. Y., McNew, R. W., Anthony, N. B., Kirby, J. D., Marson, N. E., Hughes, J. D. & Wideman, R. F. (1999). Electrocardiographic evaluation of broilers following unilateral occlusion of an extrapulmonary primary bronchus. *Poult. Sci.*, 78, 242-254.
14. Machida, N. & Aohagi, Y. (2001). Electrocardiography, Heart Rates, and Heart Weights of Free-Living Birds. *J. Zoo Wildlife Med.*, 32, 47- 54.
15. Saedi, M. & Khajali, F. (2010). Blood gas and pulmonary hypertension as affected by dietary sodium source in broiler chickens reared at a cool temperature at high altitude. *Acta Vet. Hung.*, 58, 379-388.
16. Wideman, R. F. & Kirby, Y. K. (1996). Electrocardiographic evaluation of broilers during the onset of pulmonary hypertension initiated by unilateral pulmonary artery occlusion. *Poult. Sci.*, 75, 407-416.